

# Dermatologische nevenwerkingen van oncologische therapieën.



Dr. Els Wittouck, dermatoloog.

# Molecular targeted therapy : klassificatie.

- 👉 Tyrosine kinase inhibitoren :
  - Kleine moleculen.
  - Inhiberen de enzymatische activiteit (=het activerende deel van de receptor) van de Tyrosine Kinase Receptor in de cel.
- 👉 Monoclonale antilichamen :
  - Grote moleculen.
  - Inhiberen de receptor ligand of binden op de receptor en inhiberen hierdoor de activatie ervan via zijn ligand (binding van VEGF aan zijn receptor blokkeren).

## Molecular targeted therapy : Targets : 2 klassen.

### Inhibitoren van de signaal transductie :

- Signaal transductie : laat celdeling, celgroei en celdood toe : bij maligniteit : gestoorde signaal transductie -> abnormale celproliferatie. Inhibitie van signaaltransductie => therapeutische pathway.

### Inhibitoren van angiogenese :

- Angiogenese : vorming van nieuwe bloedvaten : centraal in proces van tumorgroei : activatie van angiogenese. Inhibitie van de neoangiogenese => therapeutische pathway : remmen van de groei en de evolutie van de tumor.

## Molecular targeted therapy : cutane bijwerkingen :

- ⊕ Zeer frekwent.
- ⊕ Cutane bijwerkingen doordat het doelwit functioneel aanwezig is in de huid.
- ⊕ Zijn zichtbaar en psychisch belastend!
- ⊕ Langdurige behandeling!
- ⊕ => een snelle diagnose en behandeling is belangrijk!

# EGFR-inhibitoren.

- 👤 Parenteraal toegediende monoklonale antistoffen
  - vb : Cetuximab
- 👤 Orale tyrosine kinase-inhibitoren specifiek voor EGFR
  - vb : Erlotinib

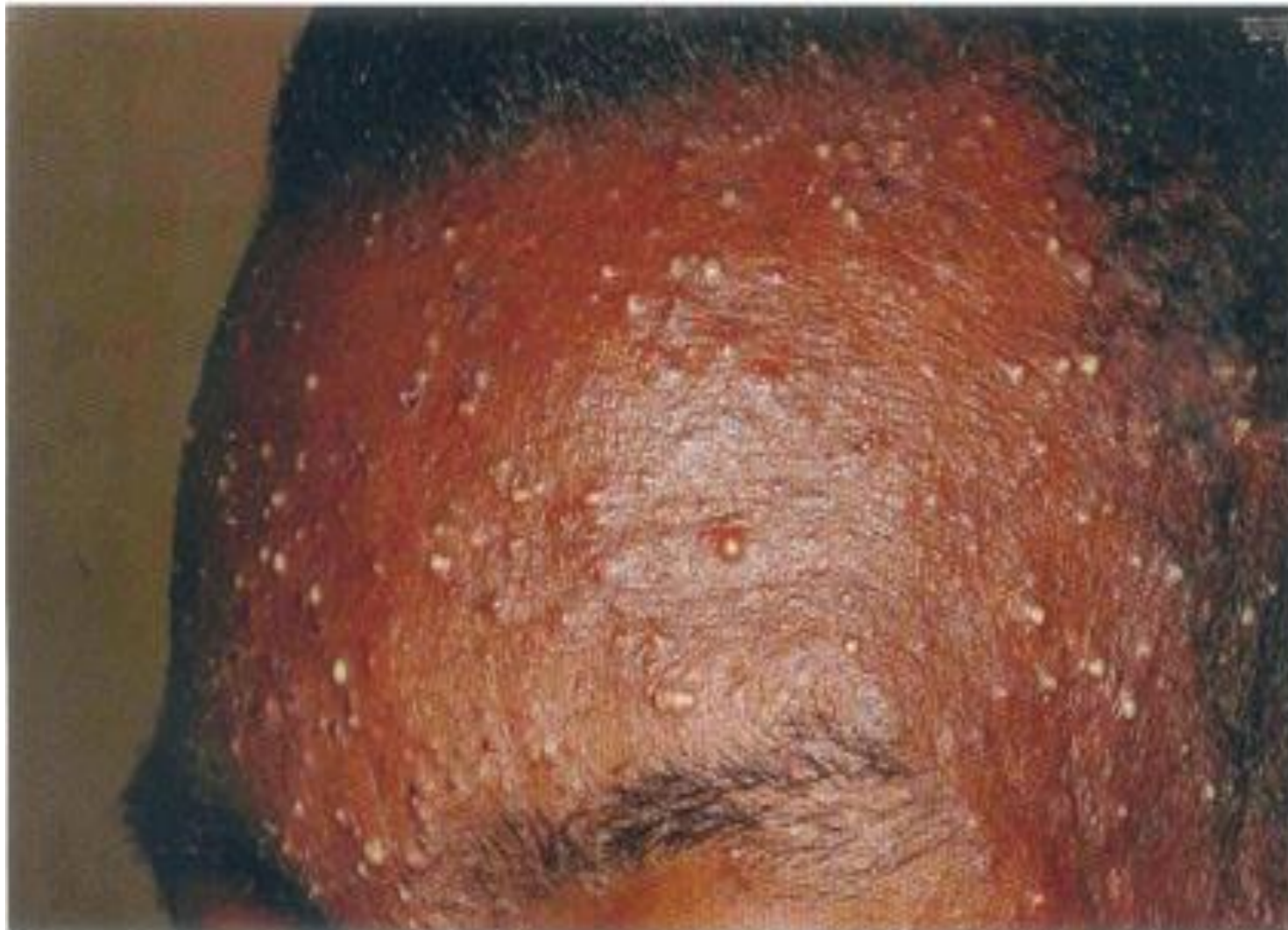# EGFR-inhibitoren en cutane bijwerkingen.

- 👉 Zeer frekwent.
- 👉 Karakteristieke klassespecifieke huidtoxiciteit, geassocieerd aan de inhibitie van EGFR in de huid en aanhangsels :
  - Acneïforme erupties.
  - Xerosis, eczeem, fissuren.
  - Nagelafwijkingen.
  - Haar
  - Hyperpigmentatie.
  - Teleangieëctasieën.
  - Mucosale afwijkingen.

## Papulopustuleuze (acneïforme) huiderruptie.

- 👉 Ontstaat snel na start van de behandeling : na 8-10 dagen, wordt hevig na een 3 tal weken, vermindert nadien. Soms mildere opstoten bij elk infuus.
- 👉 Meest frekwente cutane bijwerking : 80% van de patiënten.
- 👉 Ernst : wisselend van patiënt tot patiënt :
  - 3 graden : mild-matig-ernstig
  - Link met tumorrespons en overleving.

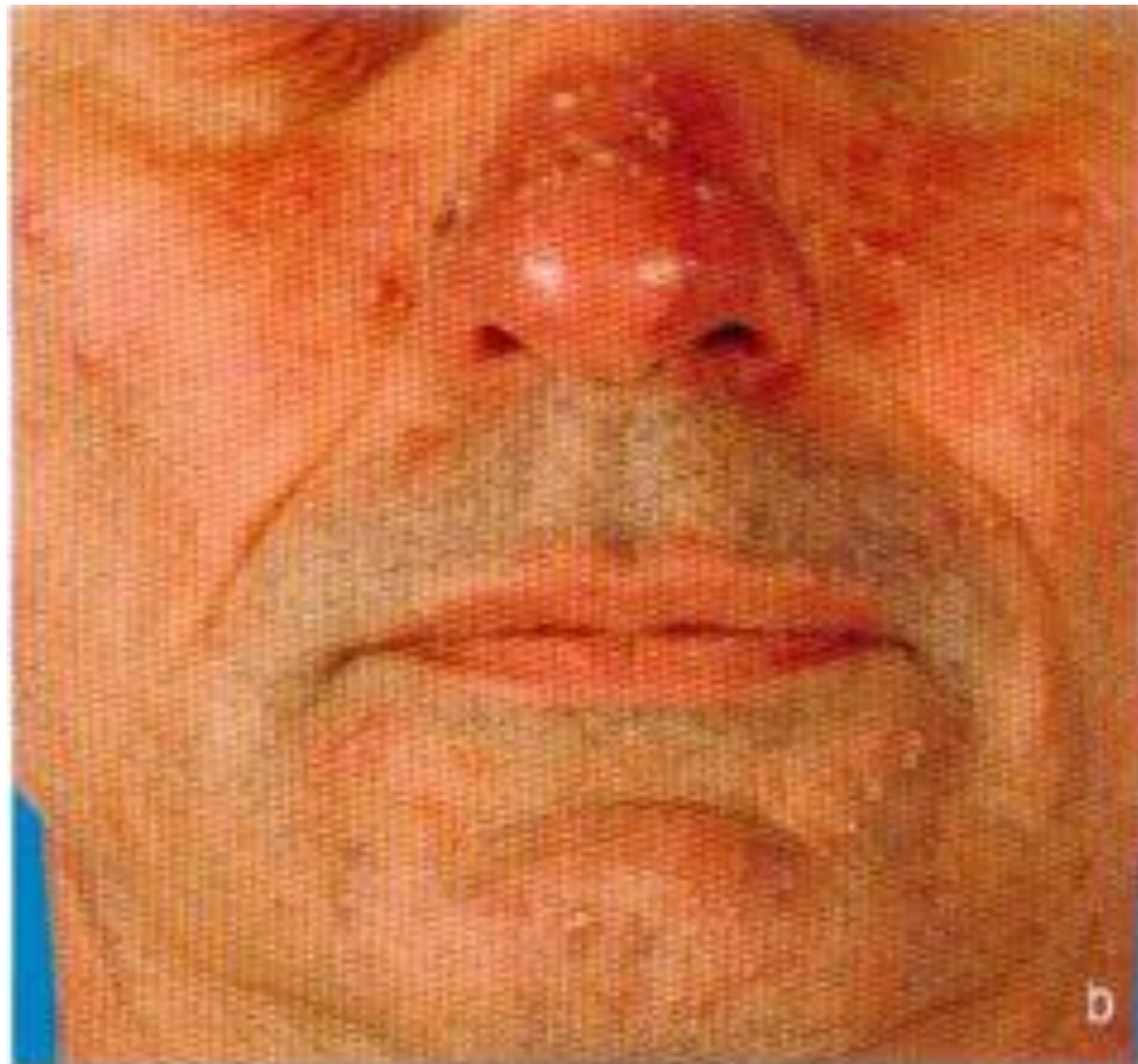# Papulopustuleuze huidruptie.



- ❖ Folliculair gelegen papels en pustels in seborreïsche gebieden.
- ❖ Aseptische suppuratieve folliculitis, surinfectie kan!
- ❖ ⇔ acné : geen comedonen, geen retentie.

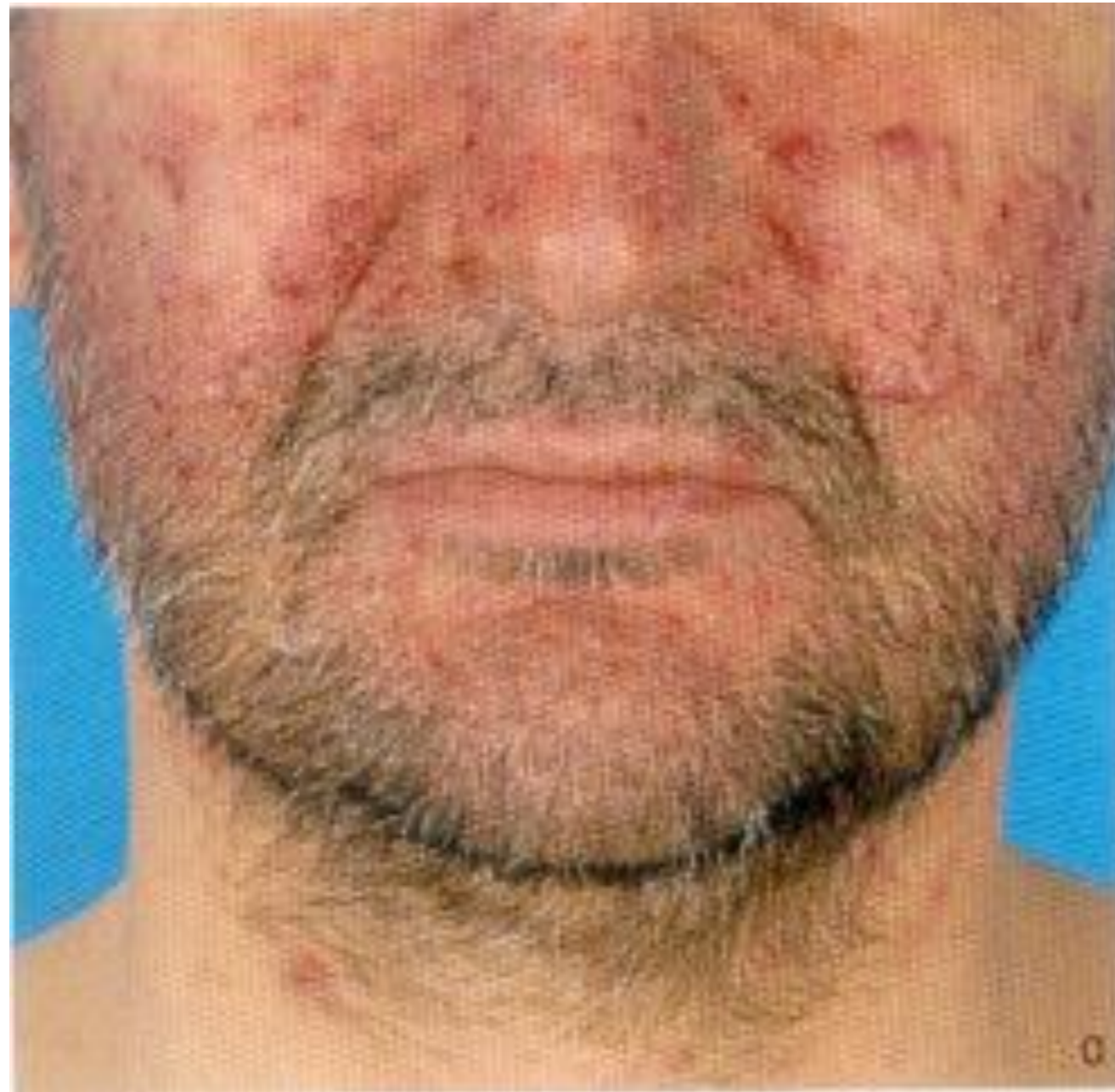

## Papulopustuleuze huiderruptie. Mild :



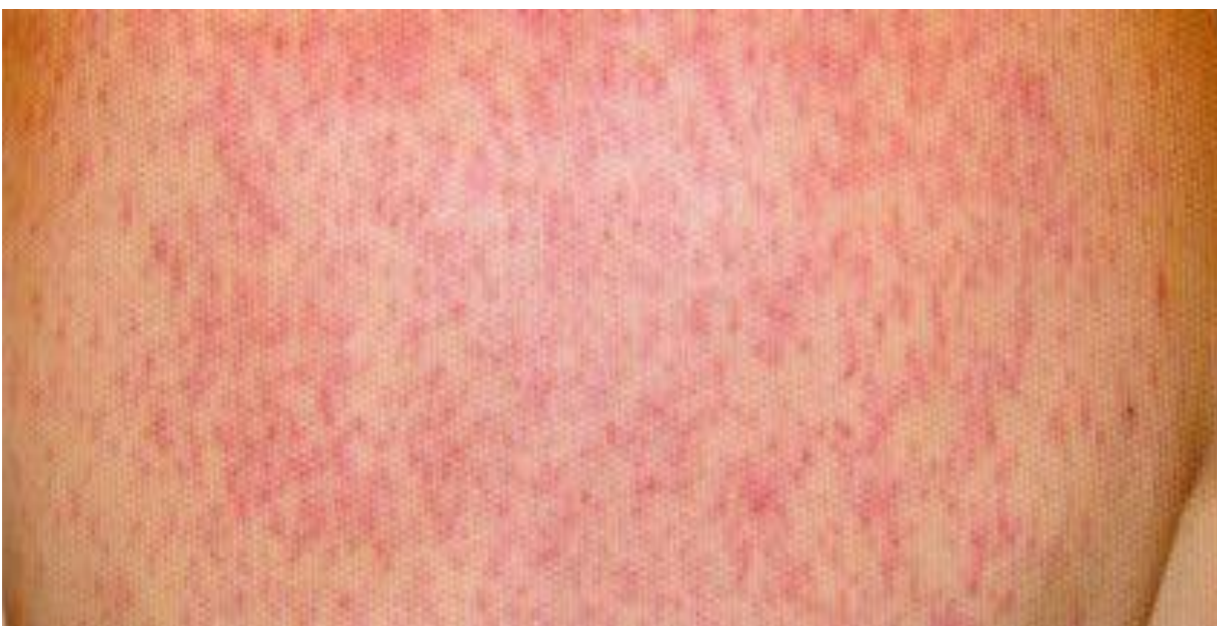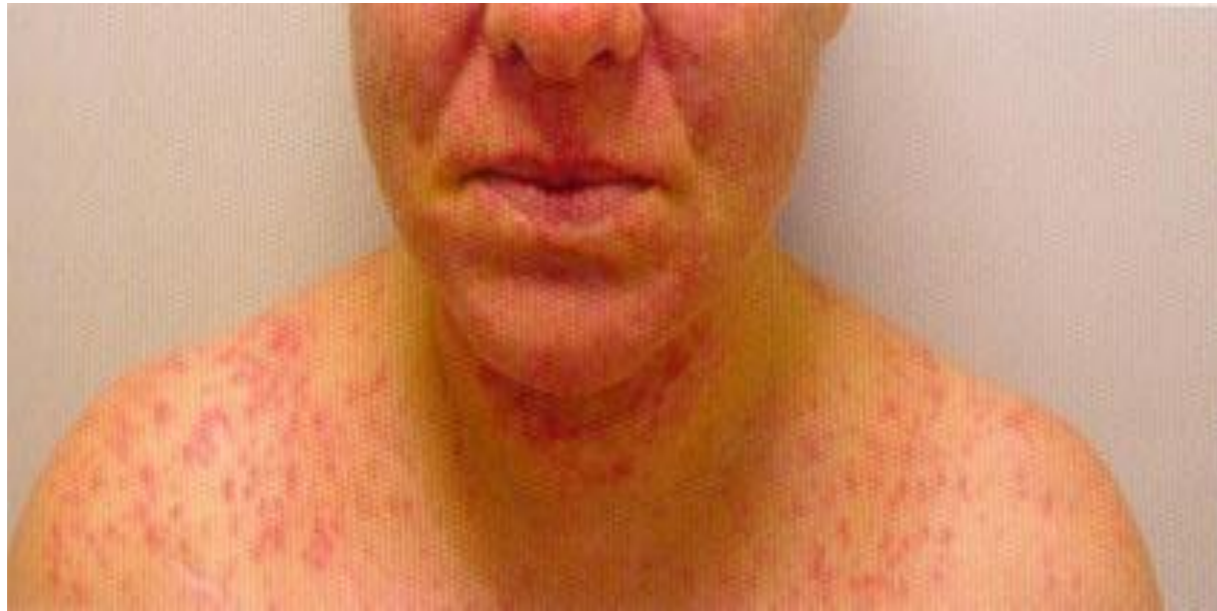- Beperkt aantal letsels, gelokaliseerd.
- Weinig last.
- R/ lokaal of geen.

## Papulopustuleuze huidruptie. Matig :



- ☞ Meerdere letsels, uitgebreider, meer inflammatoir.
- ☞ Meer klachten van jeuk, pijn, branderig gevoel.
- ☞ Lokale behandeling vaak onvoldoende, systeembehandeling vaak noodzakelijk.

## Papulopustuleuze huiderruptie. Ernstig :



- ☞ Uitgebreide eruptie.
- ☞ Zz < 10 %.
- ☞ Belangrijke psychische weerslag.
- ☞ Lokale en systemische behandeling.
- ☞ Soms dosisreductie of onderbreken van de R/.

## Papulopustuleuze huidruptie. Behandeling.

### Lokaal :

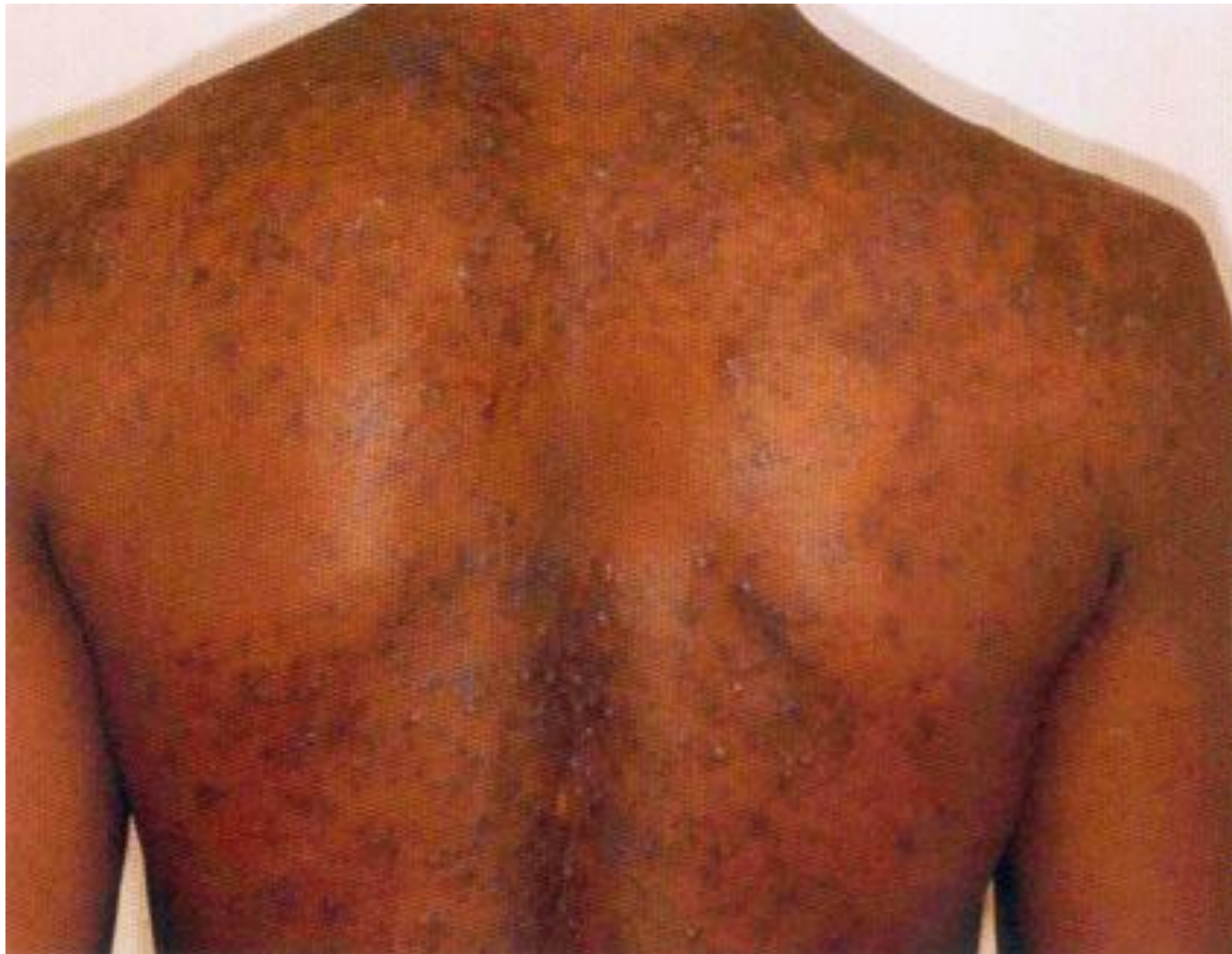- Compressen met water : indrogen van pustels en verzachtend.
- Dagcrème voor seborrheïsche huid, camouflage : niet occlusieve make-up.
- Zonbescherming.
- Crème op basis van metronidazole 1 tot 2 maal per dag.
- Bij de matig - ernstige vormen : matig corticoïd : tijdelijk.

## Papulopustuleuze huida eruptie. Behandeling.

### Algemeen :

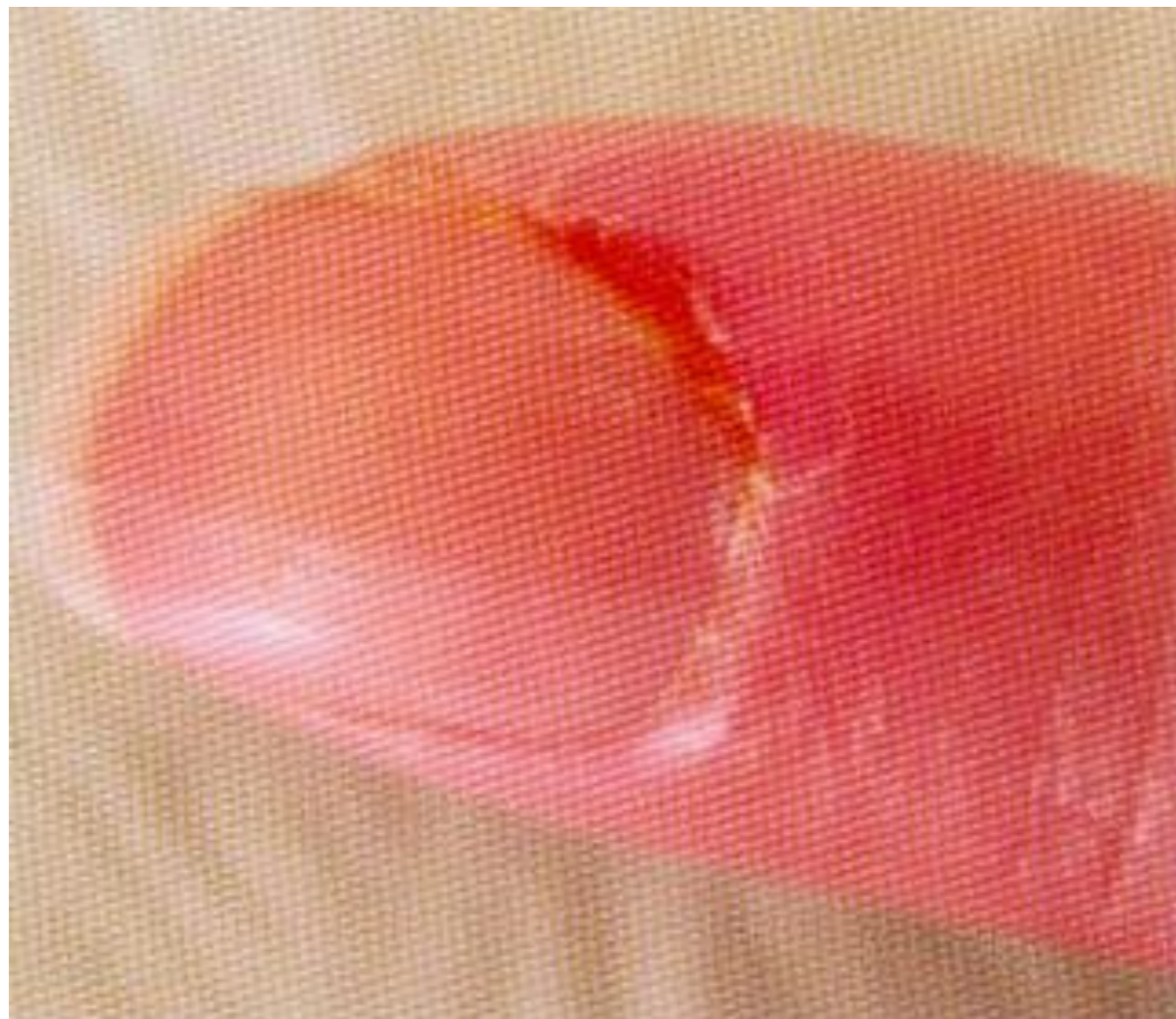- Minocycline 100mg 1-2 maal per dag.
- Tetracycline 300mg 1-2 maal per dag.
- Antihistaminica symptomatisch.
- Zeer ernstige vormen : isotretinoïne 20-30mg per dag.
- Bij surinfectie : flucloxacilline 500 mg 2x2co/cefuroxime 500mg 2x1co.

## Papulopustuleuze huidruptie. Ernstig :



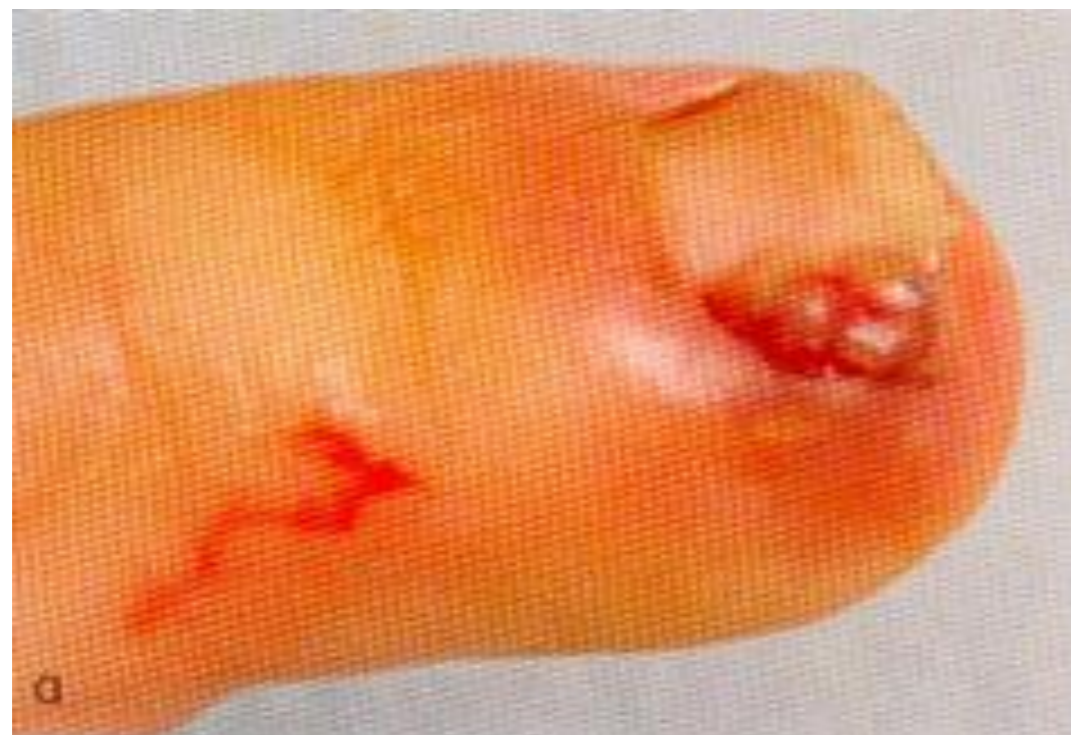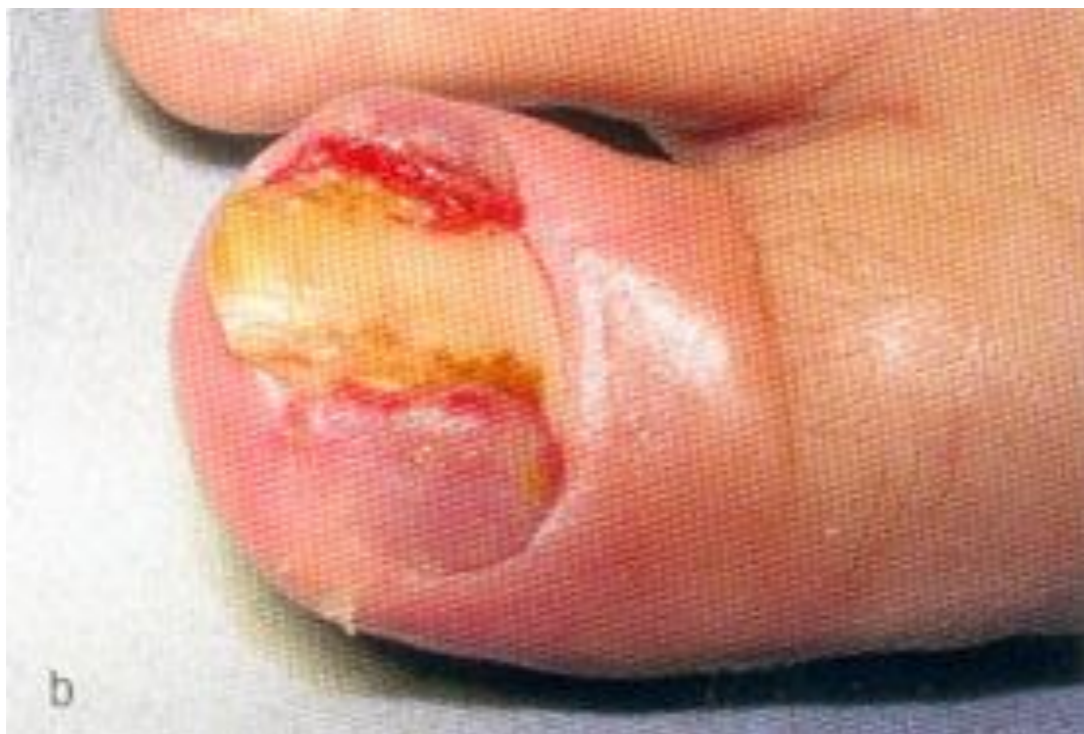- ☹ Soms postinflammatoire hyperpigmentatie na opklaren van de folliculitis.
- ☹ Kan meerdere maanden persisteren na stop van de R/.

# Paronychie.



- ❖ Inflammatie van de periunguale huid : nagelwalontsteking.
- ❖ Ontstaat iets later : na +/- 1 maand R/of later, bij 10-25%.
- ❖ Tenen > vingers, vooral de grote teen.
- ❖ Spontane opklaring mogelijk, vaak recidief.

# Paronychie.



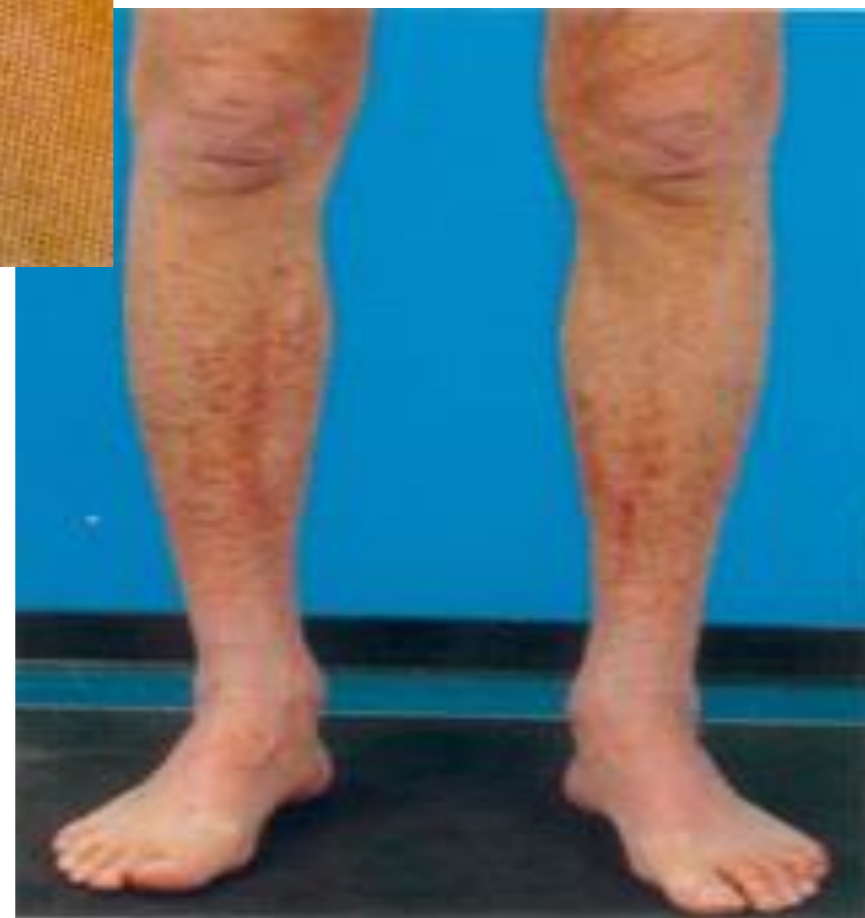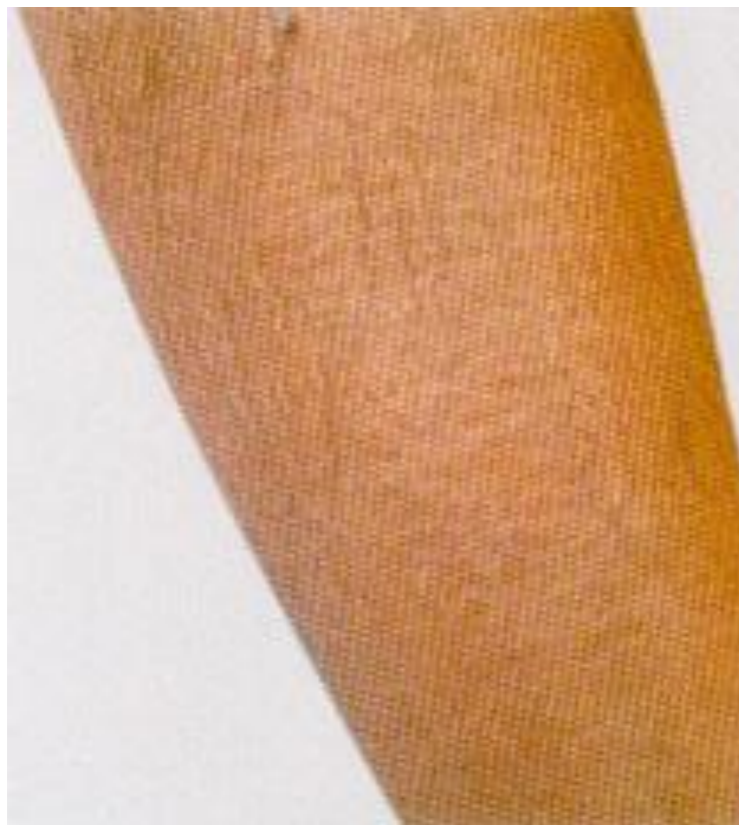- ❖ Evolutie naar periunguaal granulatieweefsel of granuloma pyogenicum. (lijkt op een ingegroeide teennagel)
- ❖ Steriel – CAVE : Surinfectie.



# Paronychie : behandeling.

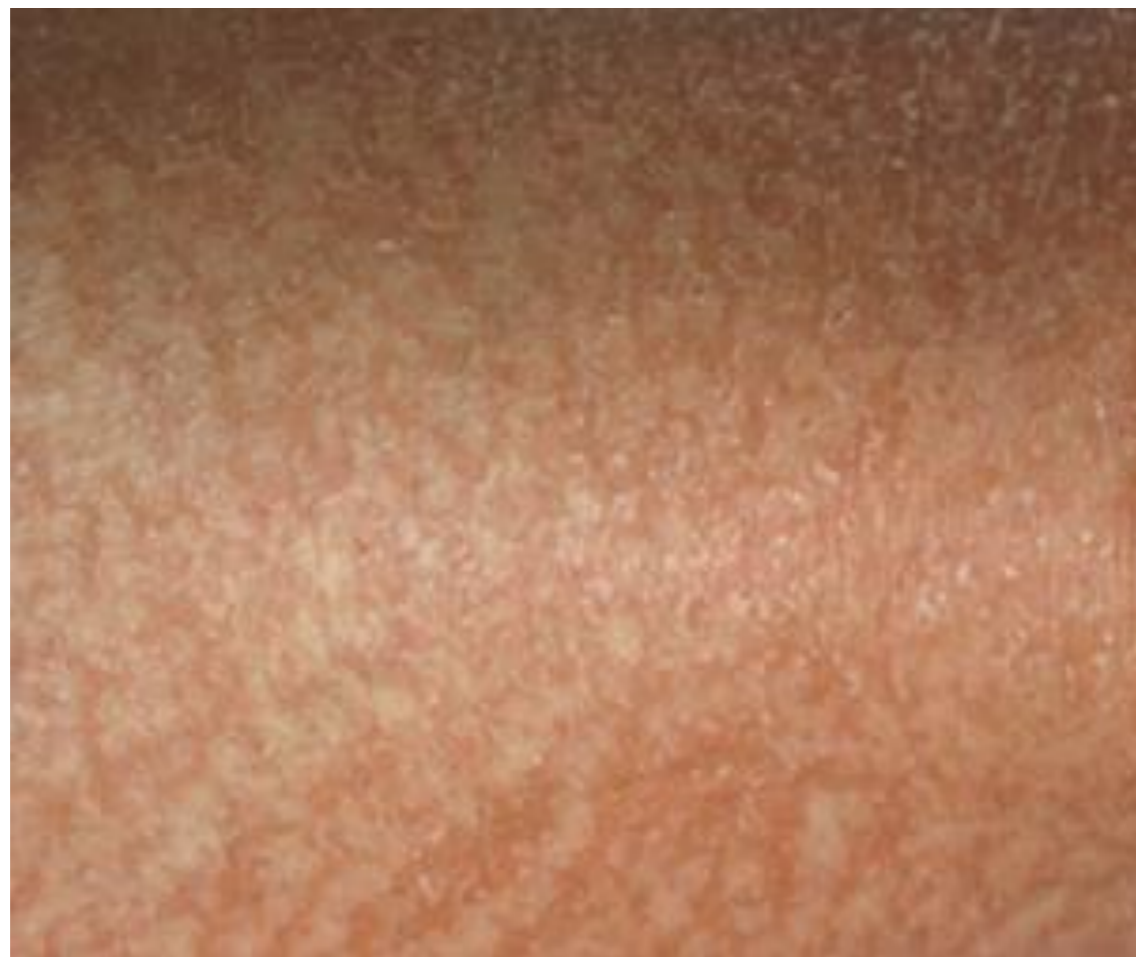- ☞ Antiseptisch : ontsmetten, antibacteriële crème.
- ☞ Granulatieweefsel vernietigen : lokaal corticoïd, vloeibare stikstof, zilvernitraat.
- ☞ Antibiotica bij surinfectie.
- ☞ Partiële nageextractie i.n.
- ☞ Dragen van brede schoenen, wrijving mijden, manipulatie mijden, knipadvies.
- ☞ Soms spontane verbetering of genezing, vaak recidief.

# Xerosis, eczeem, fissuren.



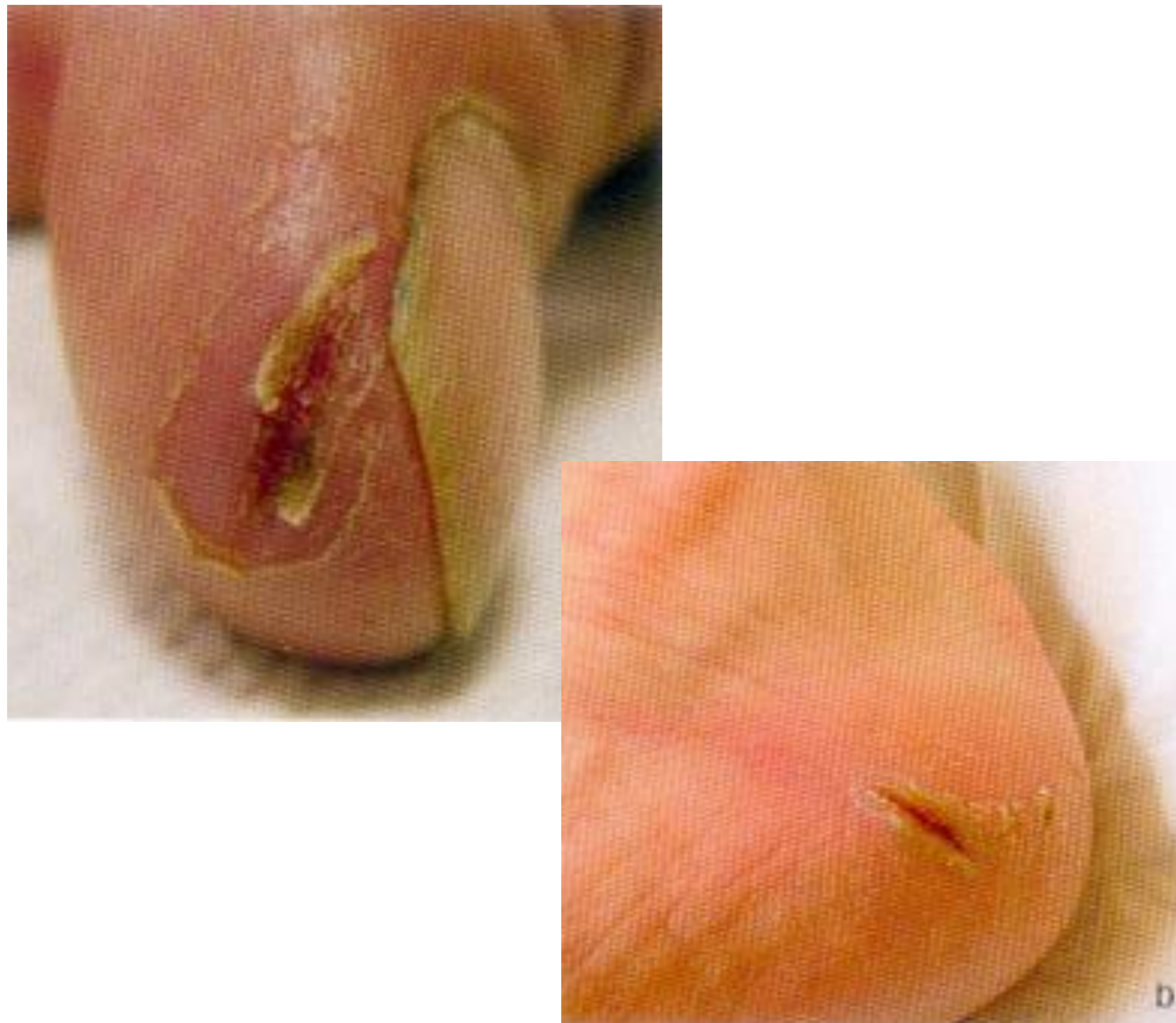- ❖ Droge, schilferende huid, kan evolueren naar gecracqueleerd eczeem.
- ❖ Ontstaat laat, na 1-3 maand R/.
- ❖ Bij +/- 30%.

## Xerosis, eczeem, fissuren. Behandeling :



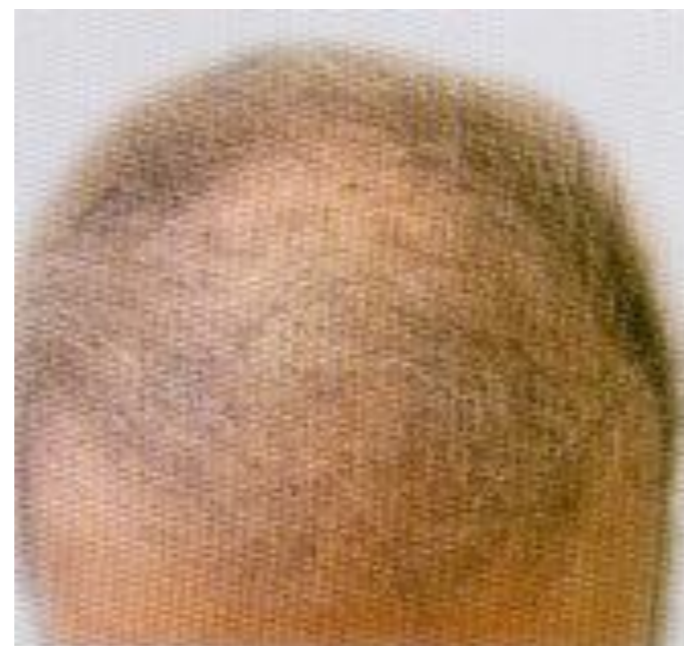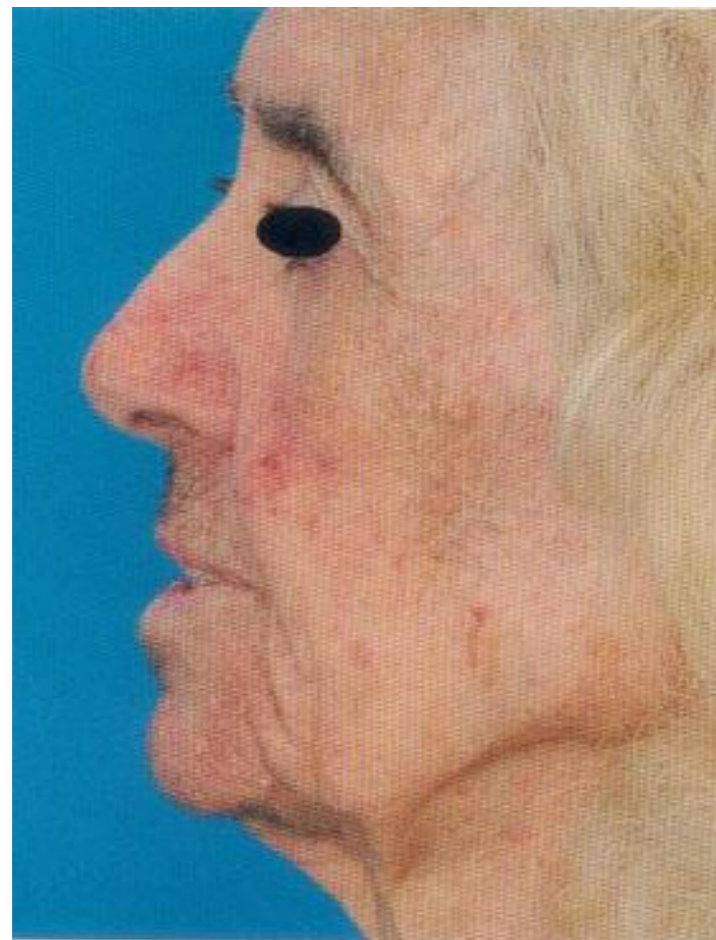
- ☺ Hydratatie.
- ☺ Crèmes op basis van ureum in cold cream.
- ☺ Lokaal corticoïden in geval van eczeem.
- ☺ Zachte zeep, wasgewoonten aanpassen.

# Xerosis, fissuren.



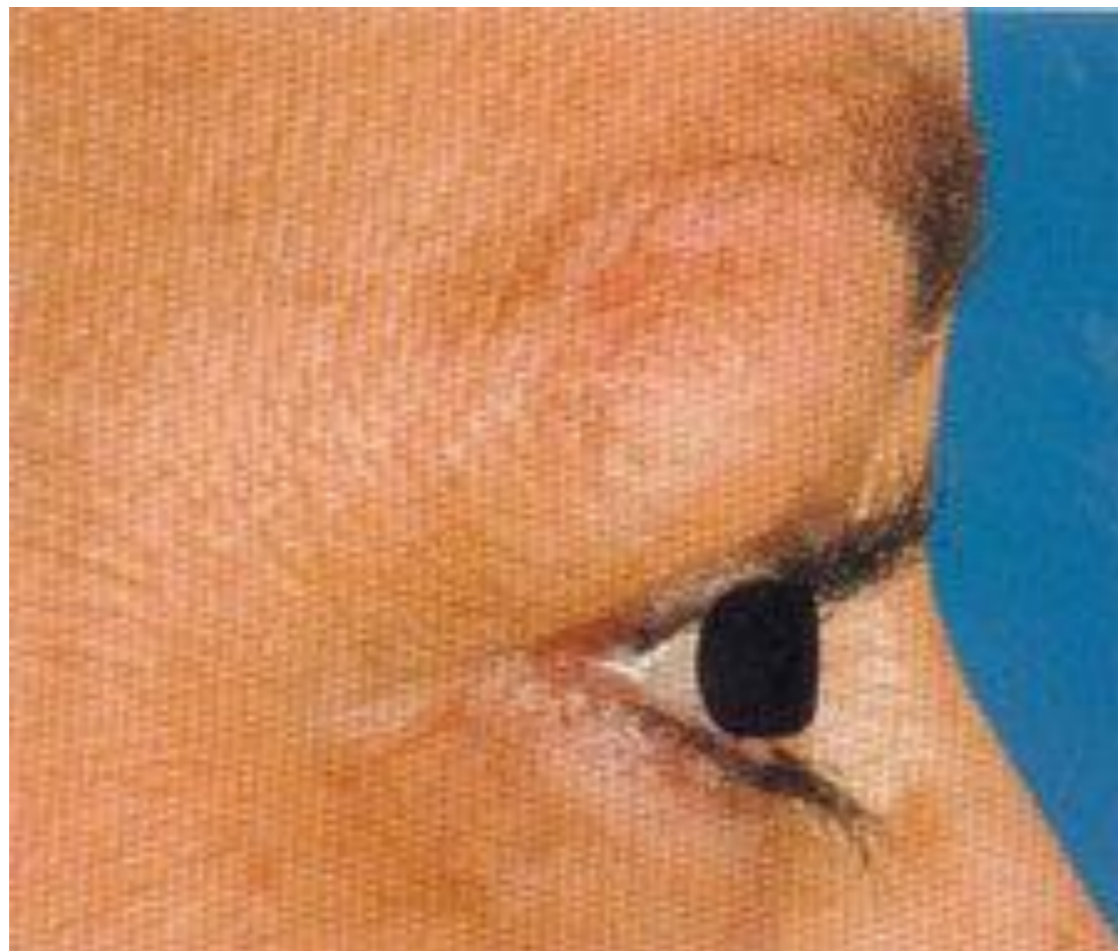- ❶ Extremititeiten : handen-voeten-vingers-tenen ontstaan van pijnlijke fissuren.
- ❷ R / antiseptisch, antibacteriële crème,hydratatie.

# Haren.



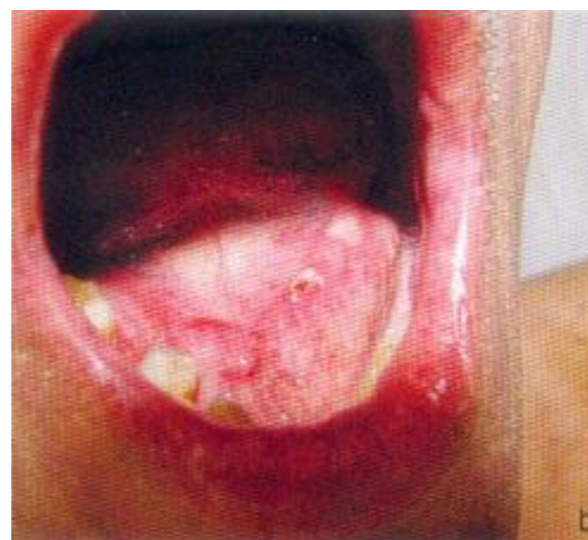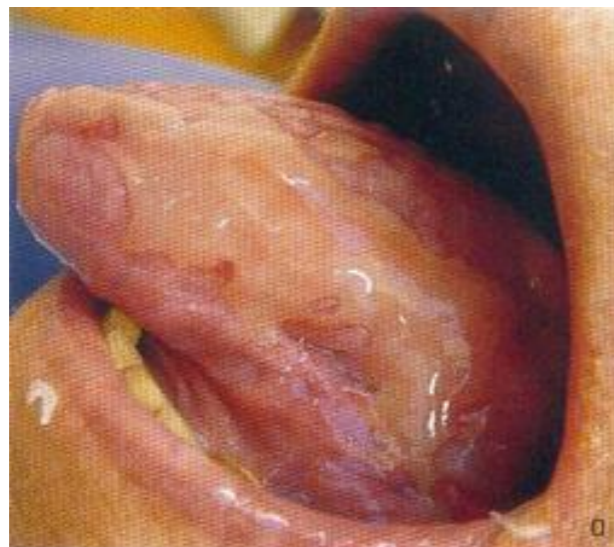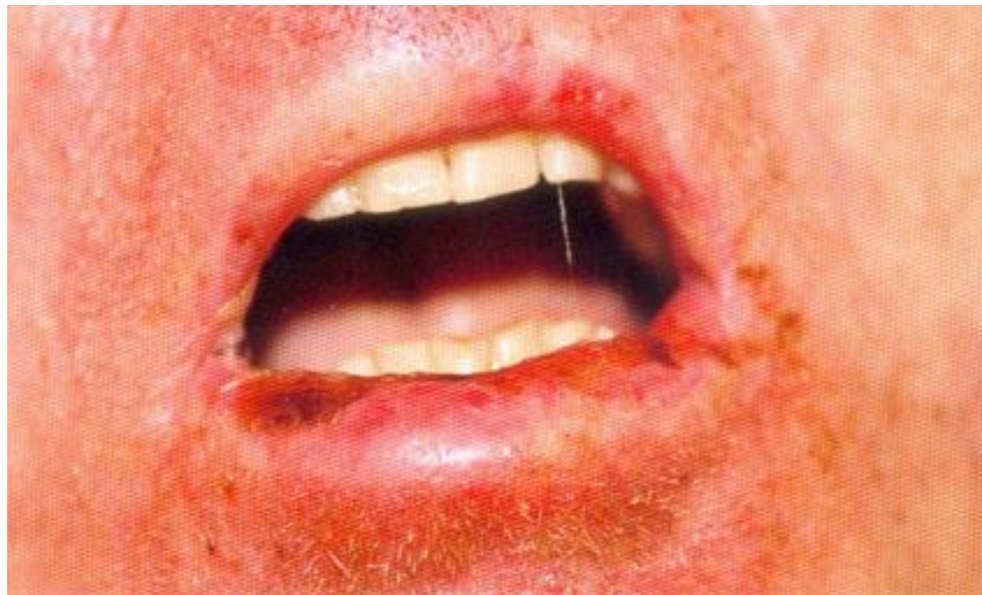- ☞ Alopecie : temporaal en frontaal.
- ☞ Haren worden droger, dunner, brozer,....
- ☞ Reversiebel bij onderbreken van de R/.
- ☞ Frekwent, meer bij vrouwen.
- ☞ Na 2-3 maand R/.

# Haren.



- Trichomegalie : lange gekrulde wimpers.
- Invaginatie naar de conjunctiva => keratitis.
- R/ knippen.
- Stugge wenkbrauwen.

## Mucosale letsels : stomatitis, balanitis..



- ☛ Cheillitis.
- ☛ Stomatitis : afteuze ulceraties mondmucosa, pijnlijk, onafhankelijk van dosis.
- ☛ R/ pijnstillend, mondspoeling, hydraterende lippencrème.

# Multikinase-inhibitoren

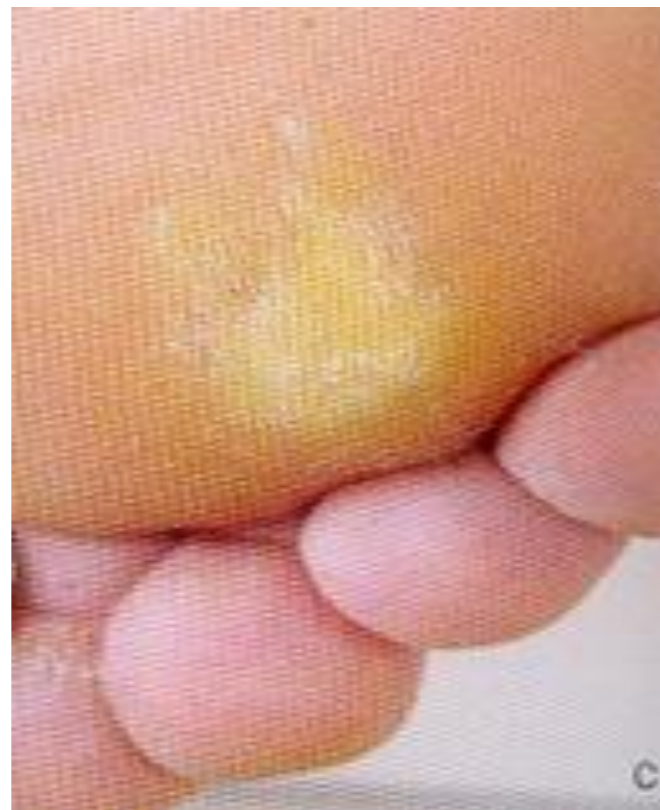- 👉 Sorafenib
- 👉 Sunitinib
- 👉 Imatinib
- 👉 Sinds enkele jaren als orale doelgerichte behandeling in de oncologie.
- 👉 Verantwoordelijk voor enkele cutane bijwerkingen die regelmatig optreden.



# Hand voet huidreactie.

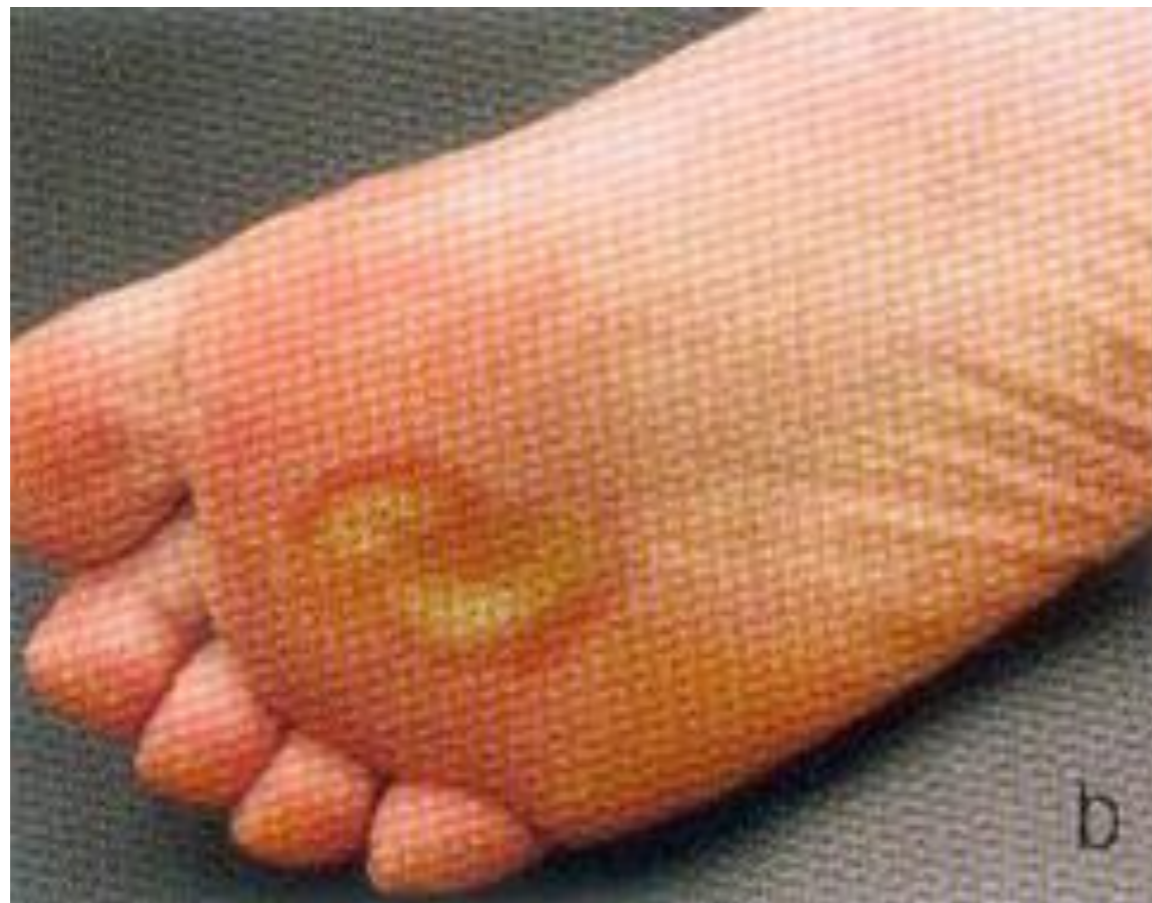- ☹ Meest frekwente cutane bijwerking.
- ☹ Is dosisafhankelijk.
- ☹ Pijnlijk en belastend => soms dosisreductie of onderbreken R/ nodig.
- ☹ Ontstaat tijdens 1ste maand R/, meestal na 2-4 weken.

# Hand voet huidreactie.



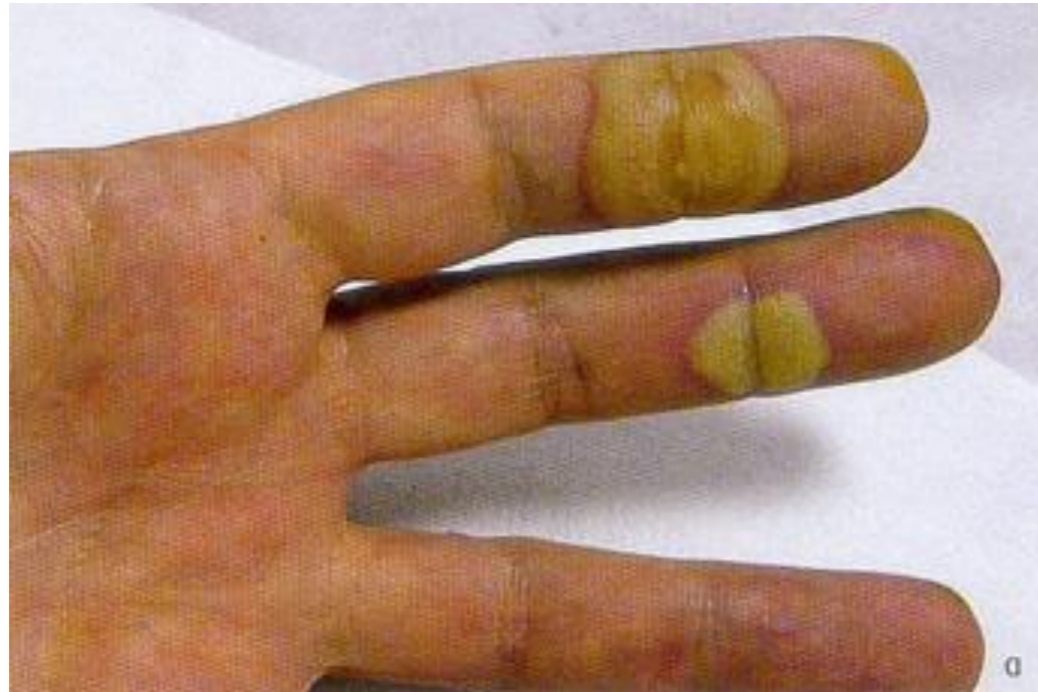- ☛ Ontstaan meestal op plaatsen van druk, wrijving, plaatsen waar herhaaldelijk microtraumata : voorafbestaande hyperkeratose, MTP koppen, hielen, grijpplaatsen handen,...

# Hand voet huidreactie.

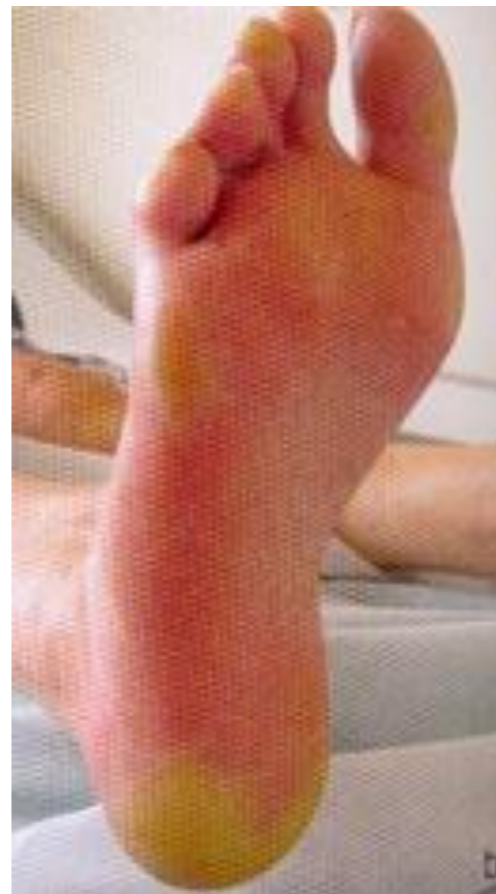

- Scherp begrensde letsels.
- Bilateraal, opvallende symmetrische distributie.
- Hyperkeratose vaak omgeven door een erythemateuze, inflammatoire halo.

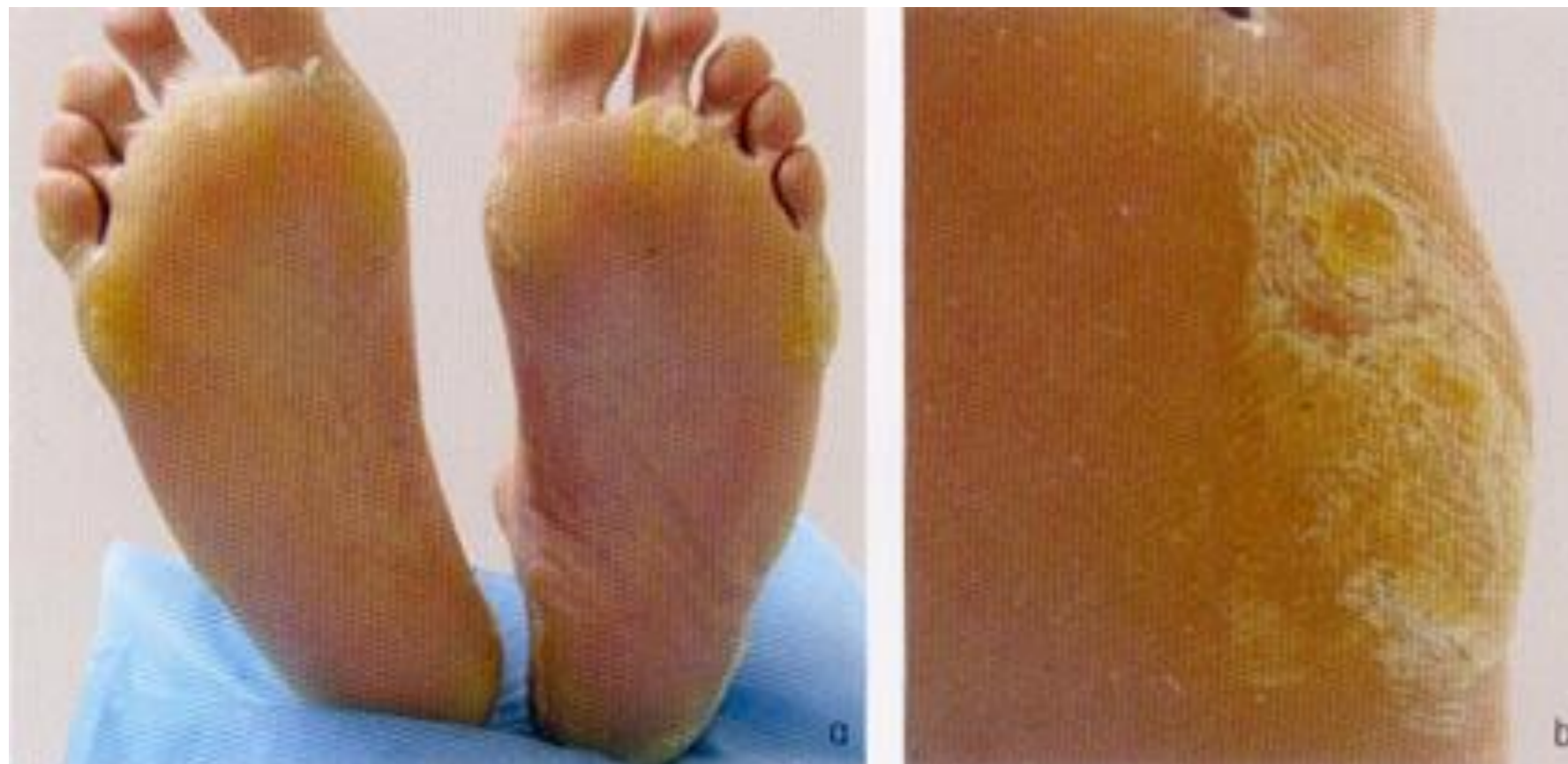
# Hand voet huidreactie.



- Letzels kunnen bulleus worden met ontstaan van grote, pijnlijke bullae.



# Hand voet huidreactie.

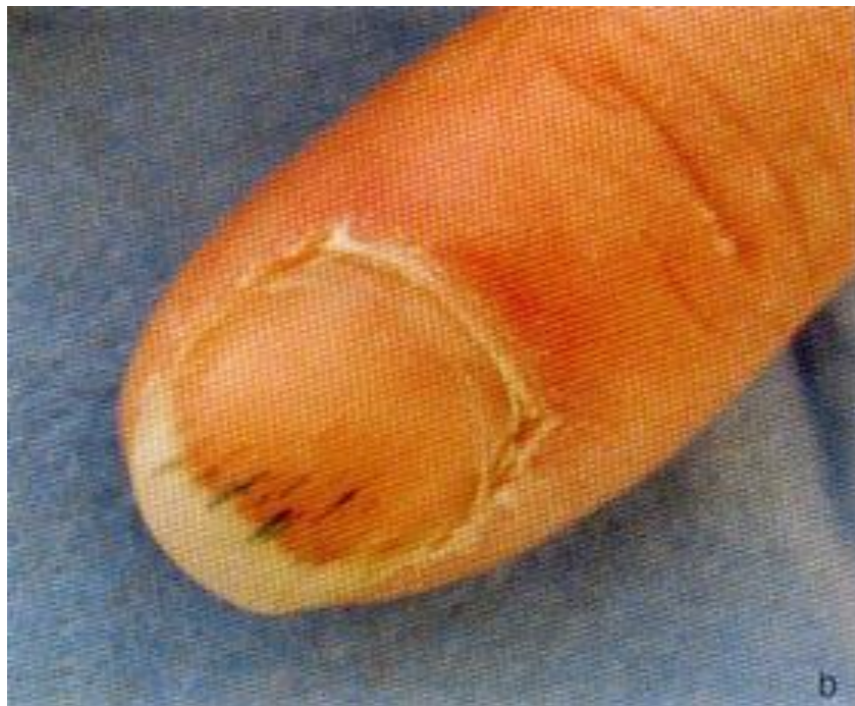

- Na indrogen van de bullae en behandelen van de inflammatoire fase, ontstaan van hyperkeratotisch schilferende lesies.

# Hand voet huidreactie : behandeling.

- ☞ Hydratatie : crèmes met ureum.
- ☞ Keratolytische produkten. Hyperkeratose verwijderen. Pedicure/podologe.
- ☞ Verzachtende R/ : baden/compressen koud-lauw water, ijs, flammazine.  
Tijdelijk lokaal corticoïden op inflammatoire zones.
- ☞ Zo nodig tijdelijk behandeling onderbreken, eventueel herstarten aan een lagere dosis.

# Subunguale splinterbloedingen/ Erythemateuze maculopapuleuze huidrupties.

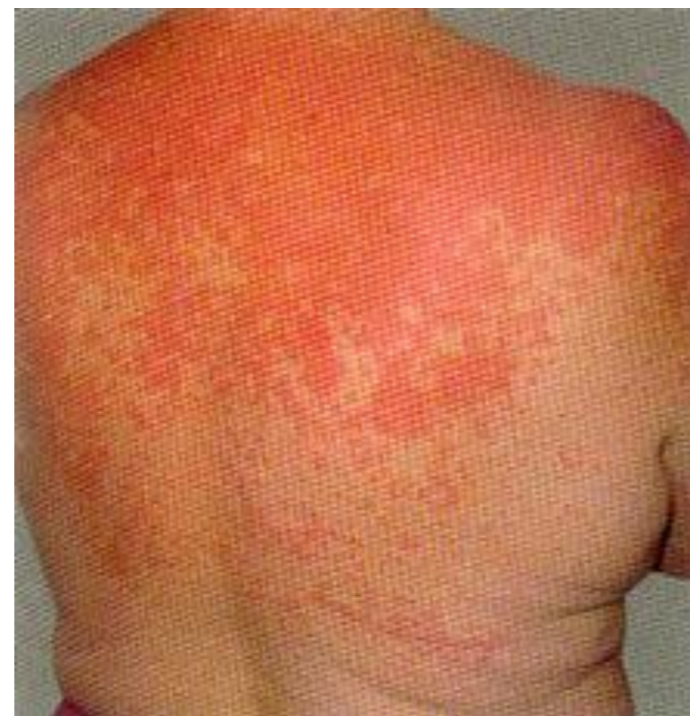

## ☺ Splinterbloedingen :





- Asymptotisch, door inhibitie van VEGFR => verstoorde angiogenese => capillairen gevoeliger.
- R/ geen.

## ☺ Huidruptie :

- In eerste weken, kan verdwijnen zonder stopzetten behandeling, soms ernstig.
- R/ lokaal corticoiden, hydratatie.



# Andere.

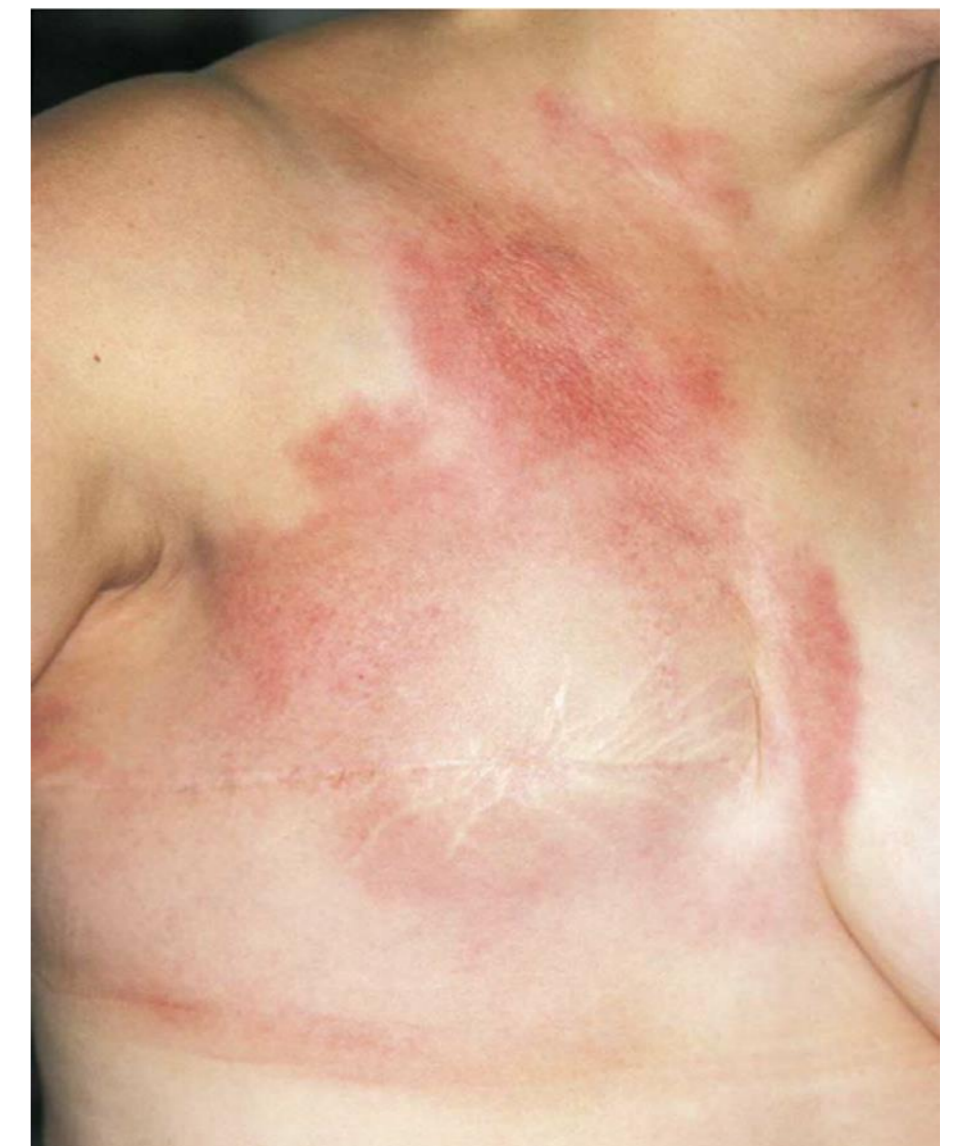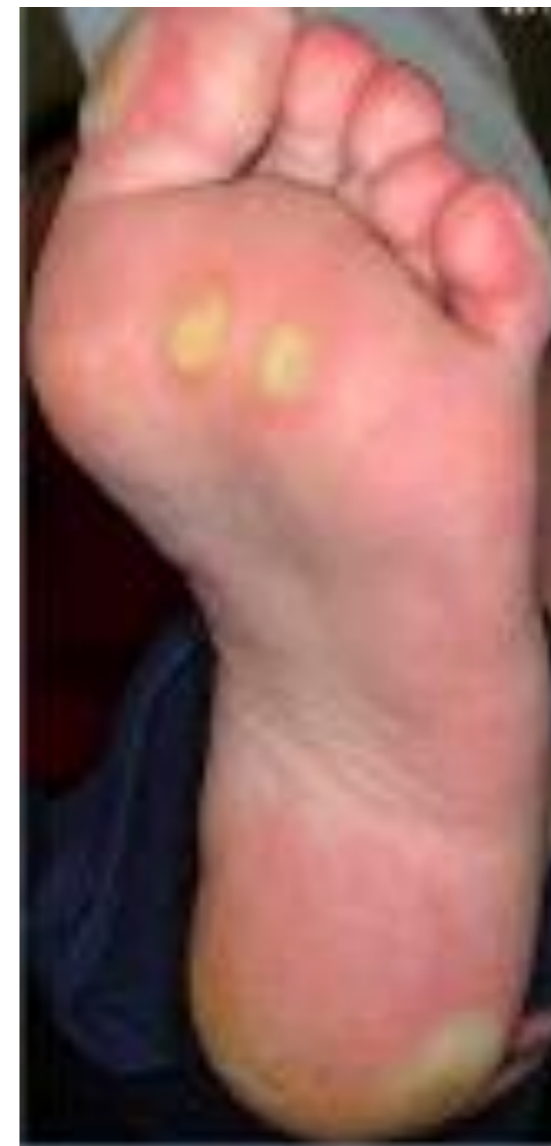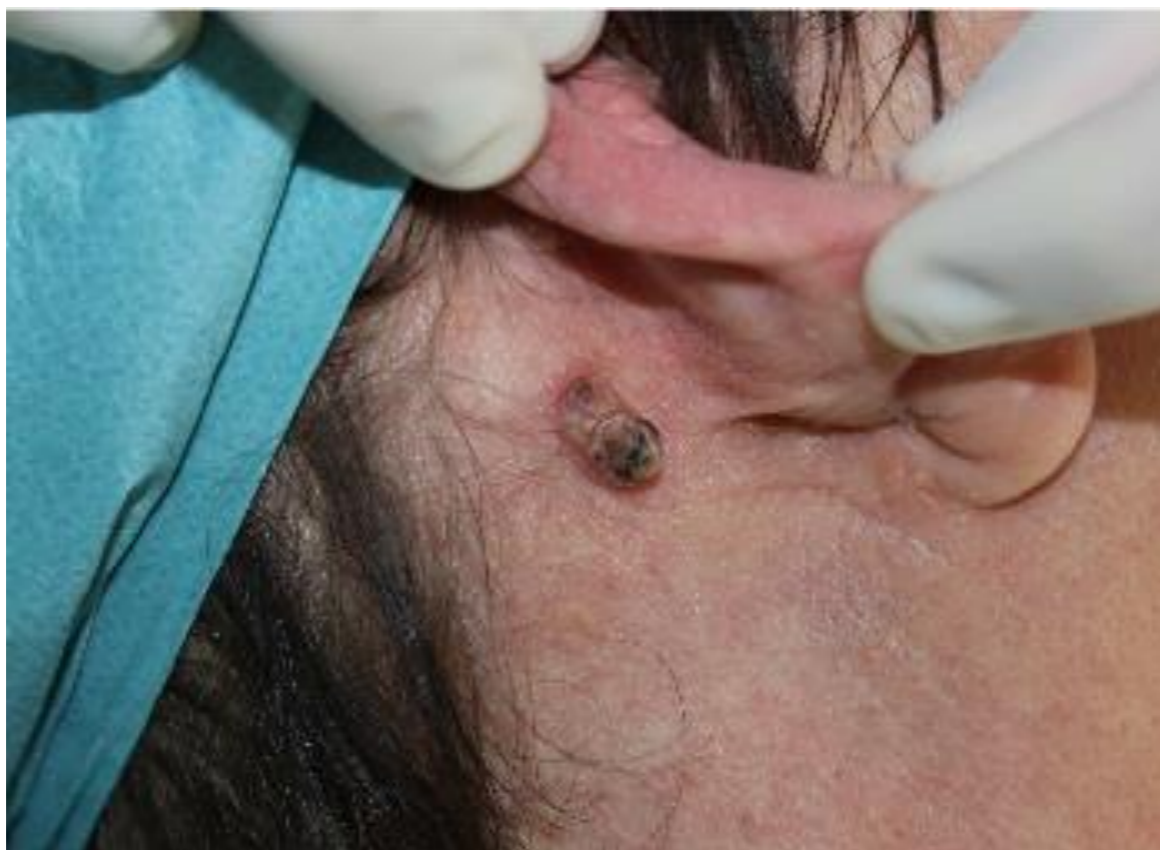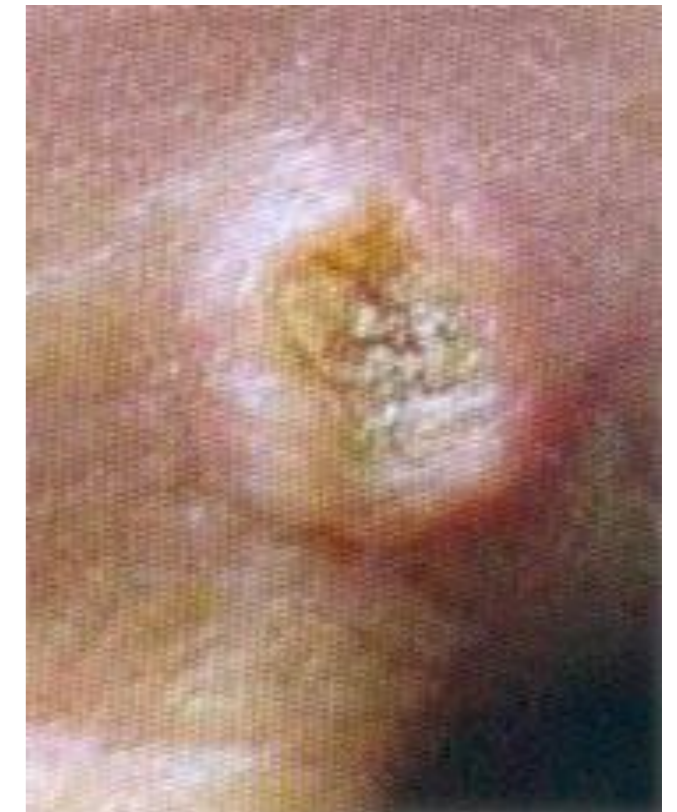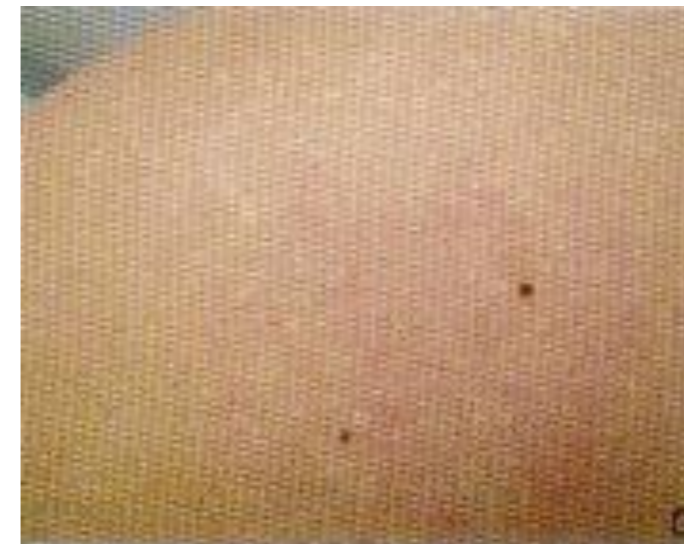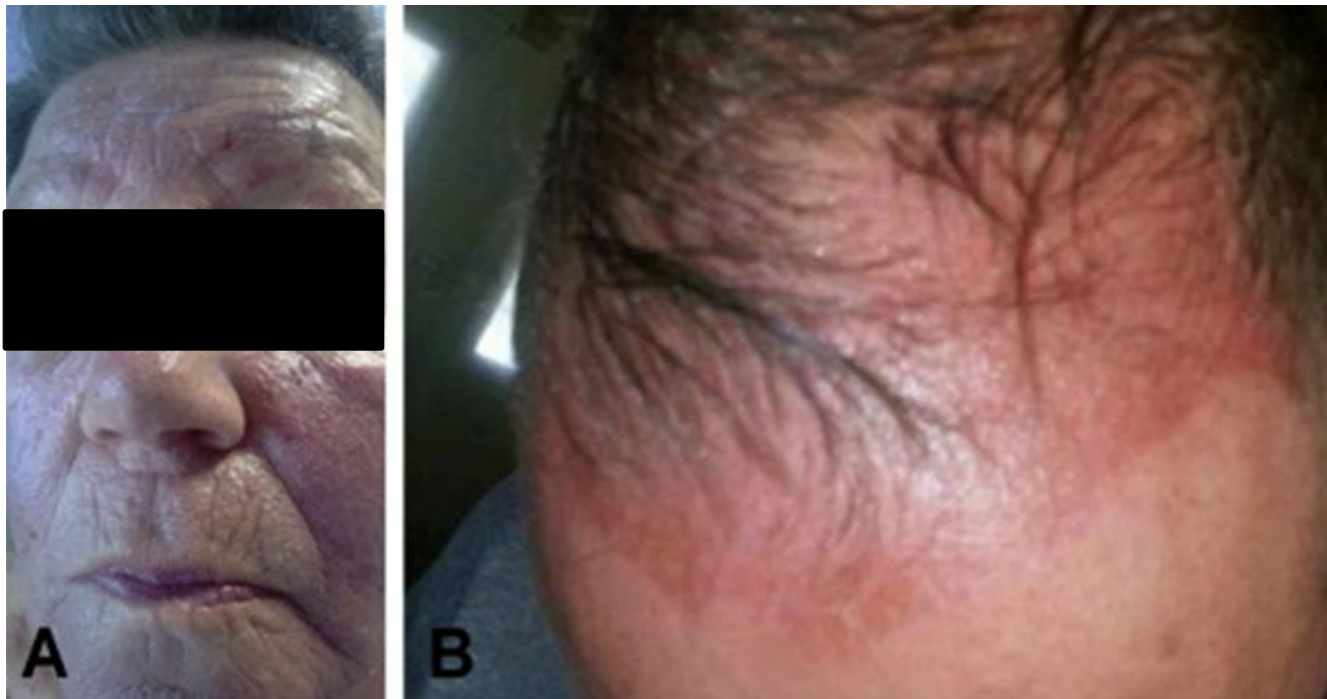-  Xerosis, stomatitis.
-  Tijdelijke alopecie, veranderingen in de haartextuur : krullender haardepigmentatie van de haren.
-  Faciaal oedeem.
-  ...



# BRAF inhibitoren en cutane bijwerkingen.

- ☞ Fotosensitiviteit : vooral voor UVA.
- ☞ Xerosis.
- ☞ Hyperkeratosen : keratosis pilaris, hand voet huidreactie, andere.
- ☞ Milia/Cystische letsels.
- ☞ Verrukeus papilloom, keratoacanthoom, spinocellulair carcinoom.
- ☞ Eruptive naevi, donker worden van de naevi, nieuw primair melanoom.
- ☞ Radiodermatitis, radiation recall.
- ☞ Panniculitis.
- ☞ Haar en nagel veranderingen : uitval/ dunner worden/ structuur veranderingen, kleurveranderingen – broze nagels/kleurveranderingen.
- ☞ => regelmatige klinische opvolging.

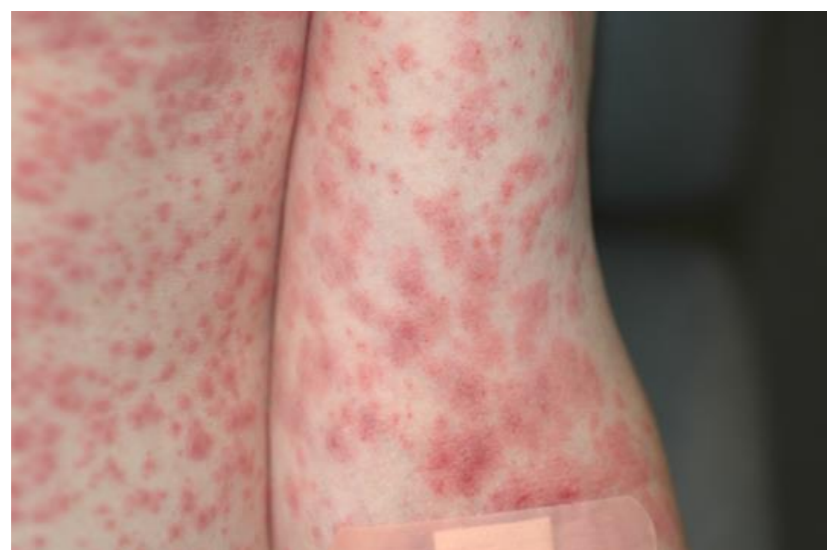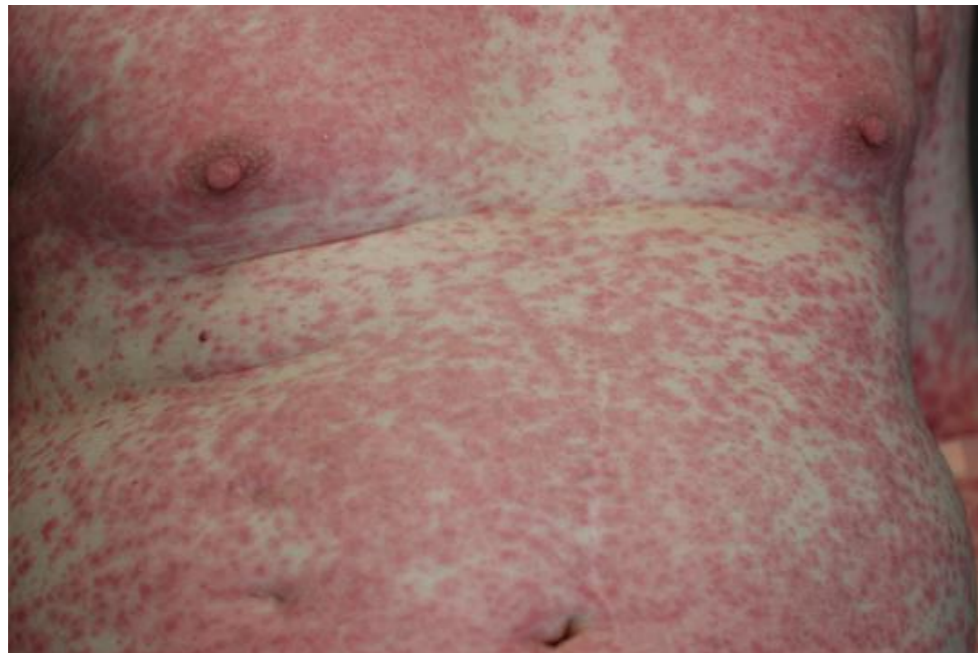BRAF inhibitoren en cutane bijwerkingen.



# Casus.

- 👤 62 jarige man.
- 👤 Gemetastaseerd maligne melanoom :
- 👤 Maligne melanoom met diffuse botmetastasering, diffuse levermetastasering.
- 👤 Weefselonderzoek : BRAF mutatie aanwezig => start Vemurafenib = BRAF kinase remmer.

# Casus.



- Na 6 tal weken ontstaan van een uitgesproken erythemateuze eruptie met Erythema Exsudativum like target letsels.
- Huidbiopt.
- Stop behandeling



Dank u.